



**2014, September 11-14  
Budapest, Hungary**



**4<sup>th</sup> Central European  
Conference  
on Non-invasive  
Cardiovascular Imaging**



**SIEMENS**

# Egészségünk a jövő legfontosabb erőforrása

A Siemens válaszai generációknak szólnak.

[www.siemens.com/answers-for-life](http://www.siemens.com/answers-for-life)

Minél egészségesebbek ma az emberek, annál jobb lesz a világ holnap. A hosszú, egészséges élet teszi lehetővé, hogy az emberek a legjobbat hozzák ki magukból: boldogabb világot teremtsenek a holnap, a jövő nemzedékeinek.

A Siemens ezért olyan válaszokat keres, melyek hozzájárulnak az emberi egészség javulásához és hosszú távra szólnak.

Segítjük az orvosokat és a kórházakat az ellátáshoz való hozzáférés bővítésében, a költségracionalizálásban,

hogy jobb ellátást nyújthassanak a növekvő népesség számára. Innovációink hosszú távra szólnak: egy öregedő társadalom számára is egészségesebb életet teremtenek.

Hisszük, hogy mint minden fontos erőforrást, így az emberi egészséget is óvni kell. Nem csak a jelenünk, a jobb jövőnk érdekében is.

**Answers for life.**

## 4<sup>th</sup> Central European Conference on Non-invasive Cardiovascular Imaging – CEcniCVI

11-14 September 2014

**The 4<sup>th</sup> Central European Conference on Non-invasive Cardiovascular Imaging will be held between 11<sup>th</sup> and 14<sup>th</sup> of September 2014 Budapest, Hungary. The venue is the „House of Hungarians” located at the square of Holy Trinity in the heart of the Castle District of Buda.**

The non-invasive cardiovascular diagnostics, including in particular US, CT, MRI and PET diagnostics play an increasingly prominent role in state of the art patient care. Technological advancements in these fields require continuous learning and training. In order to be able to maintain high standards during our work, we must keep up with the latest developments in cardiovascular imaging. The **Central European Conference on Non-invasive Cardiovascular Imaging (for beginners and experts)** provides us with an excellent opportunity for developing our knowledge. We have invited the world's most renowned lecturers in this field which guarantees a very high professional standard of the conference. We would like to say thanks to all our invited lecturers for participating in this international conference!

Besides participating in this excellent professional program our guests have the opportunity to visit our city and its surrounding regional attractions and to participate in several cultural events organized in the city.

Thanks to the support of our sponsors, we could keep the registration fee low in order to make the participation in this event and the hands-on training sessions accessible for a wide audience.

On behalf of the Organizing Committee we would like to wish all participants effective professional work and a pleasant stay in Budapest!

Battyány István

Robert M Steiner

### CONFERENCE PRESIDENTS

Robert M Steiner MD, FACC, FACR, Clinical Professor of Radiology, Stanford University School of Medicine, Stanford California  
István Battyány MD, PhD, Med.Habil., Head of Department of Radiology, University of Pécs, Clinical Centre. President of Hungarian College of Radiology

### ORGANIZING COMMITTEE

István Battyány MD  
Robert Steiner MD  
Pál Maurovich-Horvát MD  
Hajnalka Vágó MD  
Sándor Szukits MD  
Edit Várady MD  
Nándor Faluhelyi MD  
Nóra Daróczi MD  
András Tóth MD  
László Horváth MD  
Veronika Udvarác  
Tímea Hucker

### CONFERENCE SECRETARIAT

István Battyány University of Pécs Department of Radiology  
Veronika Udvarác, Secretary  
H-7624 Pécs, Ifjúság útja 13.  
Phone: +36 72 536 197, Mobile: +36 30 238 3906  
Fax: +36 72 536 199  
E-mail: batyo@chello.hu and udvaracz.veronika@pte.hu

### CONFERENCE OFFICE

Marina Molnár  
Tensi Aviation Kft.  
Address: HUNGARY, 7621 Pécs, Terez u. 17.  
Tel.: +36 72 513 989  
Fax: +36 72 510 497  
Mob.: +36 70 4545 603  
E-mail: mmolnar@tensipecs.hu

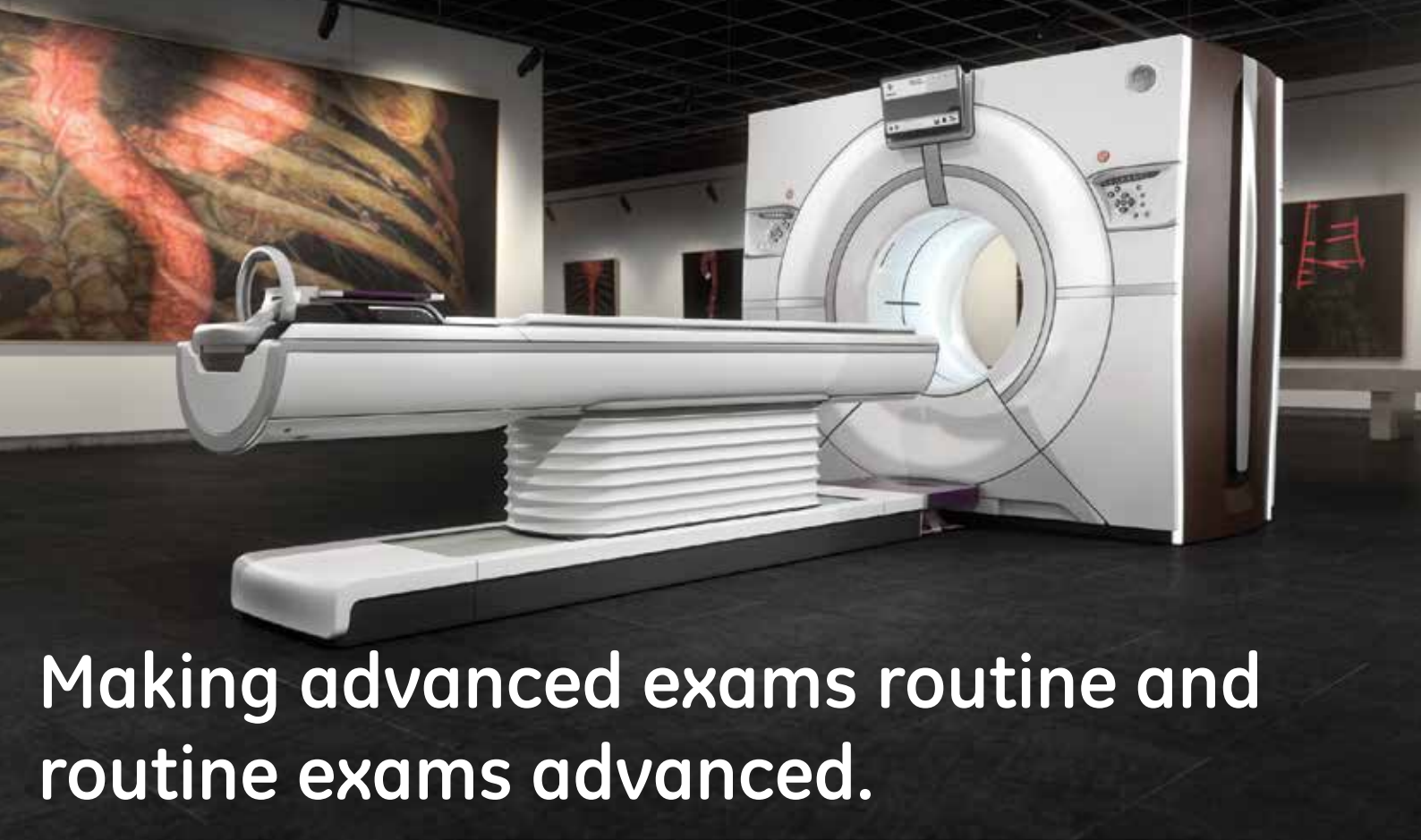
### CONFERENCE REGISTRATION AND INFORMATION DESK

At the registration desk of the Conference  
11<sup>th</sup> September 2012: 8:00–17:00  
12<sup>th</sup> September 2012: 8:00–17:00  
13<sup>th</sup> September 2012: 8:00–17:00  
14<sup>th</sup> September 2012: 8:00–12:00

Participants are able to pick up their badge and conference bag at the registration desk. Please wear the conference badge during the entire conference time.

### CONFERENCE VENUE

House of Hungarians (In the heart of Buda Castle)  
1014 Budapest, Castle District Szentháromság square 6.



# Making advanced exams routine and routine exams advanced.

Thanks to its innovative design, Revolution CT will improve routine exams and enable you to deliver breakthrough clinical applications for all your physicians and your most challenging patients.

- Make your routine exams advanced with best-in-class 0.23 mm spatial resolution and built-in artifact reduction.
- Capture the whole heart in a single beat, in high definition, with motion-free coronary images at any heart rate. One-beat acquisition for calcium scoring, coronary imaging or comprehensive cardiac assessment can be achieved with or without beta blockers.
- Flexible scan modes to enable precise TAVR planning, delivering low radiation and contrast dose\*.
- Perform whole-organ dynamic perfusion studies of the heart, brain, liver, kidneys and other organs and tissues with up to 16 cm of coverage with uniform IV contrast. The flexible collimation and sampling rate minimizes dose and is particularly beneficial in localizing anatomy of interest.
- Whole organ coverage enables 4D imaging for all anatomies to visualize vascular flow, organ motion or kinetic properties.
- Deliver rapid and comprehensive trauma assessment thanks to the wide detector, fast table speed at up to 300 mm/sec and better access to patients through the wide 80 cm bore.

\* When used in conjunction with fast table speed and kV Assist technology.



**Not yet CE marked. Not available for sale in all regions.**

Robert M Steiner (USA), Arthur Stillman (USA), Suhny Abbara (USA), Joseph Schoepf (USA), Thomas Flohr (D), Balázs Ruzsics (GB), Lauren Sena (USA), Chandra Dass (USA), Gerald Criner (USA), Judith Amorosa (USA), Zsolt Garami (USA), Hildo Lamb (NL), Martin Deutschmann (A), Ruzica Maksimovic (SRB), Istvan Battyány (H), Pál Maurovich-Horvát (H), Hajnalka Vágó (H), Tamás Simor (H), Ákos Varga Szemes (USA), Attila Tóth (H), György Balázs (H), Kálmán Tóth (H), Róbert Kiss (H), János Tomcsányi (H)

11 <sup>th</sup> September 2014		12 <sup>th</sup> September 2014		13 <sup>th</sup> September 2014		14 <sup>th</sup> September 2014	
TIME	Room 1.	TIME	Room 1.	TIME	Room 1.	TIME	Room 1.
09:00-10:00	Opening ceremony Honorary lecture	8:00-10:00	2014 update on Advanced Cardiovascular CT imaging II.	8:00-10:30	CT and MRI of aortic and valvular heart disease II.	8:30-10:30	Non ischemic cardiomyopathy
10:00-12:30	The Temple University Advanced Pulmonary Imaging Symposium I.	10:15-13:15	Congenital heart disease in children and adults				
12:30-13:30	Lunch time	13:15-14:15	Lunch time	10:45-13:00	CT and MRI imaging of ischemic heart disease, cardiac function I.	10:45-12:20	Short lectures by CVI trainees
13:30-15:30	The Temple University Advanced Pulmonary Imaging Symposium II.	14:45-17:15	CT and MRI of aortic and valvular heart disease, chest pain I.	13:00-14:00	Lunch time	12:20	End of conference
16:00-17:45	2014 update on Advanced Cardiovascular CT imaging I.			14:00-17:30	CT and MRI imaging of ischemic heart disease II.		

### Workshops

11 <sup>th</sup> September		12 <sup>th</sup> September		13 <sup>th</sup> September	
Time	Room2	Time	Room3	Time	Room3
14:30-16:00	<b>SIEMENS</b>	10:15-12:00 and 12:00-13:15	<b>GE</b>	11:00-13:30	<b>Philips</b>



**iomeron®**  
iomeprol

## Concentrate on Results

In first pass dynamic CT imaging, at equal flow rate and total iodine dose, **iomeprol 400 mg/ml**, can provide **better contrast enhancement and image quality** than contrast solutions at lower iodine strength<sup>1-3</sup>



References: **1)** Albrecht T., Foert E., Holtkamp R., Kirchin M.A., Ribbe C., Wacker F.K., Kruschewski M., Meyer B.C. 16-MDCT angiography of aortoiliac and lower extremity arteries: comparison with digital subtraction angiography. *AJR Am J Roentgenol.* 2007 Sep; 189(3):702-11 **2)** Schuknecht B. High-concentration contrast media (HCCM) in CT angiography of the carotid system: impact on therapeutic decision making. *Neuroradiology* (2007)49 (Suppl 1) **3)** Marchianò A., Spreafico C., Lanocita R., Frigerio L., Di Tolla G., Patelli G., Garbagnati F., Heiman F., Taroni P., Damascelli B. Does iodine concentration affect the diagnostic efficacy of biphasic spiral CT in patients with hepatocellular carcinoma? *Abdom Imaging.* 2005 May-Jun; 30(3):274-80

**1. A GYÓGYSZER MEGNEVEZÉSE** Iomeron 400 mg/ml oldatos injekció  
**2. MINŐSÉGI ÉS MENNYISÉGI ÖSSZETÉTEL** Iomeron 400 mg/ml oldatos injekció 50 ml: 40,8 g iomeprol (megfelel 20,0 g jódnak) üvegenként (50 ml). Iomeron 400 mg/ml oldatos injekció 100 ml: 81,6 g iomeprol (megfelel 40,0 g jódnak) üvegenként (100 ml). Iomeron 400 mg/ml oldatos injekció 200 ml: 163,2 g iomeprol (megfelel 80,0 g jódnak) üvegenként (200 ml). Iomeron 400 mg/ml oldatos injekció 500 ml: 408 g iomeprol (megfelel 200,0 g jódnak) üvegenként (500 ml).

**3. GYÓGYSZERFORMA** Injekciós oldat. Tiszta, színtelen, steril, vizes oldat. A Iomeron oldatos injekció hatóanyaga, a iomeprol, trijódát, nem-ionos, vízdoldékony vegyület. A iomeprol tartalmú röntgen kontrasztanyagoknak alacsony az zmolalitása és viszkozitása az egyéb nem-ionos kontrasztanyagokhoz viszonyítva.

#### 4. KLINIKAI JELLEMZŐK

**4.1 Terápiás javallatok** Iomeron 400 mg/ml oldatos injekció: Intravénás urographia (felöltött, beleértve a vesekárosodott vagy diabeteses betegeket), CT (egész test), conventionalis angiographia, intraarteriális DSA, angiocardio-graphia (felöltött és gyermekgyógyászati), conventionalis szelektív coronaria arteriographia, interventionalis coronaria arteriographia, fistulographia, galactographia, dacryocystographia, sialographia.

**4.2 Adagolás és alkalmazás Intravénás urographia:** 250, 300, 350, 400 mg/ml Felöltött: 50-150 ml, Újszülött: 3-4,8 ml/kg, Csecsemő (< 1 év): 2,5-4 ml/ttkg, Gyermek (> 1 év): 1-2,5 ml/ttkg; CT egész test: 200, 250, 300, 350, 400 mg/ml Felöltött: 100-200 ml; Intravénás DSA: 250, 300, 350, 400 mg/ml Felöltött: 100-250 ml; Conventionalis angiographia: 300, 350, 400 mg/ml Felöltött: max. 250ml; Angiocardio-graphia: 300, 350, 400 mg/ml Felöltött: 250ml-ig; Conventionalis szelektív coronaria arteriographia: 300, 350, 400 mg/ml Felöltött: 4-10 ml artériánként, ha szükséges, ismételhető.

**4.3 Ellenjavallatok** A készítmény hatóanyagával vagy bármely segédanyagával szembeni túlérzékenység. A női nemi szervek vizsgálata ellenjavallt terhesség gyanúja és terhesség esetén, valamint akut gyulladáskorban. Manifest hyperthyreosis.

#### 4.4 Különleges figyelmeztetések és az alkalmazással kapcsolatos óvintézkedések

Különleges figyelmet igényel a kontrasztanyag alkalmazása: Újszülöttek, csecsemők és gyermekek esetében. Időskorúak esetében. A jódzott kontrasztanyaggal szembeni túlérzékenység esetén. Allergiás hajlam esetén, asztmás betegek esetén. Hyperthyreoidismus, göbös golyva esetén. Veseelégtelenség, diabetes mellitus, myeloma multiplex, paraproteinaemia, phaeochromocytoma, súlyos máj- és vesefunkciók, súlyos cardiovascularis megbetegedés, központi idegrendszeri rendellenességek, alkoholiszmus, gyógyszer addicció, folyadék-háztartás, korábbi túlérzékenységi reakciók, vérrogtépződés, a katéter öblítése esetén. A nem ionos kontrasztanyagok tulajdonsága, hogy kevésbé befolyásolják a normál fiziológiai funkciókat. Ezért a nem ionos kontrasztanyagoknak kisebb az in vitro antikoaguláns aktivitása, mint az ionosoké. Ennek tudatában kell végezni a vascularis katéterezést, és különös figyelmet kell szentelni az angiographiás technikának és a katéter bevezetésnek, hogy a vizsgálattal összefüggő thrombosis és embolia veszélye a minimális legyen. A beteg megfigyelése. A kontrasztanyag intravasculáris adásakor, ha csak lehet, a beteget le kell fektetni, és a beadás után legalább 30 percig megfigyelés alatt kell tartani. Érzékenységi teszt. Az érzékenységi vizsgálat nem ajánlott, mivel a súlyos vagy végzetes kontrasztanyag reakciók nem jósolhatók meg a beteg kórelőzménye vagy az érzékenységi vizsgálat alapján.

**4.6 Terhesség és szoptatás** Terhesség: Mivel terhesség esetén egyébként is kerülni kell a sugárzást, a röntgenvizsgálat csak a terápiás előny/kockázat gondos mérlegelését követően végezhető kontrasztanyaggal vagy anélkül. Szoptatás: A kontrasztanyag kevésbé választódik ki az anyatejtel. Az eddigi tapasztalatok szerint nem valószínű, hogy ártalmas a szoptatott csecsemőre.

**4.8 Nemkívánatos hatások, mellékhatások Gyakori mellékhatások:** fejfájás, hányinger, sápadtság, melegségérzés, nem gyakori mellékhatások: ájulás, izombénulás, szédülés, hypertensio, hypotensio, nehézlégzés, gége ödéma, orrdugulás, hányás, kiterjedt erythema, diffúz hólyagok, viszketés, ödéma, hátfájdalom, átmeneti veseelégtelenség, mellkasi fájdalom, az injekció beadása helyén fájdalom, az injekció beadása helyén bevérzés, hidegrázás, láz.

**7. A FORGALOMBA HOZATALI ENGEDÉLY JOGOSULTJA** Bracco Imaging S.p.A. Via Egidio Folli 5020134 Milano Olaszország

#### 8. A FORGALOMBA HOZATALI ENGEDÉLY SZÁMA

OGYI-T-7754/17 (Iomeron 400 mg/ml oldatos injekció 100 ml)

OGYI-T-7754/18 (Iomeron 400 mg/ml oldatos injekció 150 ml)

OGYI-T-7754/19 (Iomeron 400 mg/ml oldatos injekció 200 ml)

OGYI-T-7754/20 (Iomeron 400 mg/ml oldatos injekció 500 ml)

#### 9. A SZÖVEG ELLENŐRZÉSÉNEK DÁTUMA: 2012-01-11

Megjegyzés: † (egy kereszt)

**A szöveg lezárásának dátuma:** 2013-11-12. Támogatás: 0%. Rendelhetőség (I). Az aktuális termelői árak: Iomeron 400 mg/ml oldatos injekció 50 ml: 4991 Ft, 100 ml: 9832 Ft, 200ml: 18728 Ft. Az aktuális árakról kérjük tájékozódjon a [www.oep.hu](http://www.oep.hu) oldalon. Amennyiben a készítménnyel kapcsolatban mellékhatás lépne fel, kérjük, késedelem nélkül az alábbi email címen jelentse be: [pharmacovigilance@ewopharma.hu](mailto:pharmacovigilance@ewopharma.hu).

#### További információ elérhető a helyi képviselőtől:

Ewopharma AG Magyarországi Kereskedelmi Képviselete,

1021 Budapest, Budakeszi út 73F.

Ewo/Iomeron/2013/09.

További információk a teljes alkalmazási előírásban olvashatók.

**Bracco.**  
The Contrast Imaging Specialist.

[www.bracco.com](http://www.bracco.com)



LIFE FROM INSIDE

<b>Robert M Steiner</b>	MD FACC FACR	Professor of Radiology and Medicine Temple University Health System Philadelphia Pa	Clinical Professor of Radiology Stanford University School of Medicine Stanford California
<b>U Joseph Schoepf</b>	MD FAHA FSCCT	Professor of Radiology and Medicine at the Medical University of South Carolina, Charleston SC – Departments of Radiology and Medicine	He have had editorial positions in three major leading edge medical journal, and he has been active editorial positions in the Journal of Thoracic Imaging and European Radiology, Section Cardiac Imaging.
<b>Thomas G Flohr</b>	PhD MS	Head of CT Physics and Application Predevelopment at Siemens Healthcare	Adjunct Professor Eberhard-Karls University Tübingen, Germany
<b>Arthur E Stillman</b>	MD PhD FACR FAHA	William and Kay Casarella Professor of radiology and Professor of Medicine Emory University School of Medicine Atlanta Georgia	Past President, North American Society for Cardiovascular Imaging, Past Chair of the Cardiovascular Radiology and Intervention Council of the American Heart Association, Distinguished Investigator of the Academy of Radiology Research
<b>István Battyány</b>	MD PhD	Director of Radiological Department University of Pécs	President of Hungarian College of Radiology, Past president of Society of Hungarian Radiologists
<b>Gerard J. Criner</b>	MD FACP FACCP	Professor, Medicine Director, Medical Intensive Care Unit and Ventilator Rehabilitation Unit Co-Director, Center for Inflammation, Translational and Clinical Lung Research	
<b>Chandra Dass</b>	MD	Cardiovascular Institute of Central Florida, Board certified in cardiovascular diseases	
<b>Balázs Ruzsics</b>	MD PhD	Adjunct Assistant Professor (Cardiac Imaging Research) Department of Radiology and Radiological Sciences University of South Carolina Charleston SC USA	UK
<b>Judith Amorosa</b>	MD	Clinical Professor of Radiology; UMDNJ-Robert Wood Johnson Medical School, Vice Chair for Medical Education and Faculty Development Dept. of Radiology, UMDNJ-RWJMS	Association of University Radiologists (AUR, Board of Directors, and Program Planning Committee, International Steering Committee, American Association of Women Radiologists, (President Elect) and Chairman of the Membership Committee
<b>Suhny Abbara</b>	MD PhD	Chief, Cardiothoracic Imaging, Professor, Department of Radiology UT Southwestern Medical Center	Associate editor of the journal of Cardiovascular CT, Director of the Certification Board of Cardiovascular CT, and the Board of the Society of Cardiovascular Computed Tomography
<b>Laureen Sena</b>	MD PhD	Boston Childrens Hospital and Harvard Medical School	Chairman of the Management Team Research of the Department of Radiology LUMC, Leiden, The Netherlands. He is deputy editor of cardiovascular imaging for J Magn Reson Imag and Eur Heart J – CVI
<b>Hildo Lamb</b>	MD PhD	Professor of radiology at the Leiden University Medical Center, The Netherlands	



<b>Zsolt Garami</b>	MD	Instructor Houston Methodist Research Institute, Director TCD Center Methodist DeBakey Heart and Vascular Center Houston Methodist	
<b>Pál Maurovich-Horvat</b>	MD PhD	Director of the Cardiovascular Imaging Research Group at the Semmelweis University in Budapest, Hungary, Director of clinical cardiac CT Program at Semmelweis University	Cardiovascular imaging research fellowship at Massachusetts General Hospital and Harvard Medical School, Boston, MA, USA.
<b>Martin Deutchmann</b>		Projectmanagement and Security Research at Technikon Forschungs und Planungsgesellschaft Universitat Klagenfurt	
<b>Hajnalka Vágó</b>	MD PhD	Semmelweis University Heart and Vascular Center, Director of Clinical MRI Program	Deputy Head of the Cardiac Surgery Department University of Pécs, President of the working Group of Cardiovascular MRI of Hungarian Society of cardiologists
<b>Tamás Simor</b>	MD PhD Dsc.	Professor of Cardiology University of Pécs , Department of Cardiac Surgery	
<b>Ákos Varga Szemes</b>	MD PhD	Research Assistant Professor at Medical University of South Carolina, Department of Radiology and Radiological Science	
<b>Ruzica Maksimovic</b>	MD PhD	Professor of Radiology, Center for Radiology and Magnetic Resonance Imaging, Head, Department of Magnetic Resonance Imaging, University Clinical Center of Serbia, Beograd	
<b>György Balázs</b>	MD	Adjunct Professor at Semmelweis University Heart and Vascular Center, Head of the CT, MRI department.	
<b>Attila Tóth</b>	MD	Cardiac MRI specialist at Semmelweis University Heart and Vascular Center, Budapest	

**MAIN TOPICS OF THE CONFERENCE**

Cardiac Imaging (MDCT, MRI, PET, PET-CT)

Leading and Important Pulmonary Diseases in Developed Countries (EU, USA)

**MAIN SPONSORS****BRACCO / EWOPHARMA AG****SIEMENS****BAYER****SPONSORS****GE****ASTROMEDIC**

## 4<sup>th</sup> Central European Conference on Noninvasive Cardiovascular Imaging and Advanced Pulmonary Imaging Symposium

11. 09. 2014 (Thursday)

- 9:00**            **Opening ceremony – Room 1. Main lecture room**  
**István Battyány, Robert Steiner, Representative of Health Ministry, Director of House of Hungarians, President of SHR, NHIF representative.**
- 9:30–10:00    Honorary lecture: Innovations in Cardiac CT and MRI technology  
 Thomas Flohr (*Germany*)

### The Temple University Advanced Pulmonary Imaging Symposium I. – Room 1.

- Moderators: Gerard Criner, Robert Steiner**
- 10:00–10:30    Setting the stage: Pathogenesis and Treatment of Chronic obstructive pulmonary disease in Central Europe and the United States : 2014 update  
 Gerard Criner (*USA*)
- 10:30–11:00    COPD phenotype imaging with HRCT.  
 Robert Steiner (*USA*)
- 11:00–11:30    Imaging the patient with chronic interstitial lung disease  
 Chandra Dass (*USA*)
- 11:30–12:00    Smokers lung: defined lung diseases related to cigarette smoking  
 Gerard Criner (*USA*)
- 12:00–12:30    Advances in lung imaging with latest generation Dual Source CT  
 Martin Deutschmann (*Austria*)
- 12:30–13:30    **Lunch time**

### The Temple University Advanced Pulmonary Imaging Symposium II. – Room 1.

- Moderators: Judith Amorosa, Chandra Dass**
- 13:30–14:00    The solitary pulmonary nodule, is the nodule malignant or not?  
 Robert Steiner (*USA*)
- 14:00–14:30    Special lecture: the new American College of Radiology lung cancer screening initiative: how can we apply this program to Central Europe  
 Judith Amorosa (*USA*)
- 14:30–15:00    Current status of the multi-institutional COPD gene project: results in 12000 patients  
 Gerard Criner (*USA*)
- 15:00–15:20    Congenital bronchopulmonary anomalies: early and late presentation  
 György Balázs, É. Kovács, I. Várkonyi, Z. Harkányi. (*Hungary*)
- 15:20–15:30    Panel discussion.  
 Robert Steiner, Chandra Dass, Judith Amorosa, Gerard Criner

### Siemens Workshop – Room 3.

- 14.30–16:00    Siemens workshop with workstations  
 15:30–16:00    **Coffee break**

### 2014 update on Advanced Cardiovascular CT imaging I. – Room 1.

- Moderators: Róbert Kiss, Kálmán Tóth**
- 16:00–16:30    Cardiac CT state of the art: 2014  
 Joseph Schoepf (*USA*)
- 16:30–17:00    Technical developments and physics of cardiac MDCT.  
 Sunhy Abbara (*USA*)
- 16:45–17:15    Treat the risk or treat the symptoms? – Role of Cardiac CT (instead of chest pain assessment – role of CTA).  
 Balázs Ruzsics (*UK*)
- 17:15–17:45    Cardiac plaque imaging: calcified noncalcified and mixed plaque characteristics: is that all CT can do.  
 Sunhy Abbara (*USA*)

## 12. 09. 2014 (Friday)

### 2014 update on Advanced Cardiovascular CT imaging II. – Room 1.

**Moderators: Sunhy Abbara, Joseph Schoepf**

- 8:00–8:30 CT acquisition techniques  
Joseph Schoepf (*USA*)
- 8:30–9:00 Case presentations: Joseph Schoepf, Balázs Ruzsics, Sunhy Abbara
- 9:00–9:30 CT imaging in pulmonary hypertension: a bridge between pulmonary and CV disease imaging.  
Chandra Dass (*USA*)
- 9:30–10:00 CMR of pericardial and cardiac neoplasms.  
Attila Tóth (*Hungary*)
- 10:00–10:15 **Coffee break**

### GE Workshop – Room 3.

- 10:15–12:00 GE workshop with workstations

### Congenital heart disease in children and adults. – Room 1.

**Moderators: Laureen Sena, Robert Steiner**

- 10:15–10:45 Applications of cardiac CT and MRI for congenital heart disease  
Laureen Sena (*USA*)
- 10:45–11:15 The segmental approach to CHD and heterotaxy  
Laureen Sena (*USA*)
- 11:15–11:45 Role of CMR in the workup of the competitive young athlete  
Hajnalka Vágó (*Hungary*)
- 11:45–12:15 CMR of pediatric cardiomyopathy  
Laureen Sena (*USA*)
- 12:15–12:45 Pericardial and cardiac masses  
Ruzica Maksimovic (*Serbija*)
- 12:45–13:15 Interesting case session  
Laureen Sena, Hajnalka Vágó, Ruzica Maksimovic, Robert Steiner

### GE Workshop – Room 3.

- 12:00–13:15 GE Workshop with workstations
- 13:15–14:15 **Lunch time**

### CT and MRI of aortic and valvular heart disease, chest pain I. – Room 1.

**Moderators: Tamás Simor, Balázs Ruzsics**

- 14:15–14:45 Imaging of aortic disease  
Arthur Stillman (*USA*)
- 14:45–15:15 Cardiac MRI vs Cardiac CT for valvular assessment (instead of CMR for valvular assessment)  
Balázs Ruzsics (*UK*)
- 15:15–15:45 **Coffee break**
- 15:45–16:15 CT imaging of acute chest pain  
Joseph Schoepf (*USA*)
- 16:15–16:45 Quantification of blood flow using phase contrast cine MRI for shunts and valvular disease  
Laureen Sena (*USA*)
- 16:45–17:15 CT of myocardial perfusion imaging  
Joseph Schoepf (*USA*)

### 13. 09. 2014 (Saturday)

#### CT and MRI of aortic and valvular heart disease II. – Room 1.

**Moderators:** István Battyány, Pál Maurovitch-Horvát

- 8:00–8:30 MDCT of valvular diseases  
István Battyány (*Hungary*)
- 8:30–9:00 TAVI/TAVR imaging techniques: how to optimize interventional aortic procedures  
Pál Maurovitch-Horvát (*Hungary*)
- 9:00–9:30 Pitfalls and complications of TAVI /TAVR: how can the imager help?  
Pál Maurovitch-Horvát (*Hungary*)
- 9:30–10:00 Cerebrovascular complications of TAVR  
Zsolt Garami (*USA*)
- 10:00–10:30 The role of novel free-breathing non-contrast MRA techniques in the diagnostic workup of TAVR candidates  
Ákos Varga-Szemes (*USA*)
- 10:30–10:45 **Coffee break**

#### CT and MRI imaging of ischemic heart disease, cardiac function I. – Room 1.

**Moderators:** Hildo Lamb, Balázs Ruzsics

- 10:45–11:15 MRI and CT evaluation of diastolic RV and LV function  
Hildo Lamb (*Holland*)
- 11:15–11:45 Tissue characterization by cardiac MRI (Clinical Perspective)  
Balázs Ruzsics (*UK*)
- 11:45–12:15 Cardiac stress comparison of echo nuclear studies and MRI, which is best and when?  
Arthur Stillman (*USA*)
- 12:15–12:45 MRI Studies in the Acute and Healed Phases of MI  
Tamás Simor (*Hungary*)
- 12:45–13:00 Panel discussion on ischemic heart disease using MRI and CT  
Balázs Ruzsics, Arthur Stillman, Tamás Simor

#### Philips Workshop – Room 2.

- 11:00–13:30 Philips workshop with workstations
- 13.00–14.00 **Lunch time**

#### CT and MRI imaging of ischemic heart disease II. – Room 1.

**Moderators:** Arthur Stillman, Sunhy Abbara

- 14:00–14:30 Coronary plaque imaging with MDCT  
Sunhy Abbara (*USA*)
- 14:30–15:00 Imaging of the ischemic cascade  
Hildo Lamb (*Holland*)
- 15:00–15:30 Cardiac CT for the pre procedural assessment of cardiac intervention  
Balázs Ruzsics (*UK*)
- 15:30–16:00 **Coffee break**
- 16:00–16:45 PET/CT/MR of atherosclerosis  
Hildo Lamb (*Holland*)
- 16:45–17:15 “Triple Rule Out” procedure where does coronary disease fit in?  
Sunhy Abbara (*USA*)
- 17:15–7:30 Coronary artery plaque imaging panel discussion  
Arthur Stillman, Hildo Lamb, Balázs Ruzsics

A Guerbet munkatársai **elkötelezettek** abban, hogy a szakorvosok számára olyan **kontrasztanyagokat**, orvosi eszközöket és innovatív megoldásokat ajánljanak, amelyek nélkülözhetetlenek a diagnosztikai és intervenciós képalkotásban, **a betegek életkilátásainak és életminőségének javításában.**

**A tevékenységünk iránti szenvedéllyel**, nap mint nap törekszünk arra, hogy összekapcsoljuk a **teljesítményt, minőséget és fenntartható fejlődést.**



**Guerbet** |   
Contrast for Life

  
astromedic

Astromedic Kft.  
8000 Székesfehérvár, Budai út 49-51.  
Tel.: +36-30-9444-921  
Fax: +36-22-504-854  
E-mail: [astromedic@astromedic.hu](mailto:astromedic@astromedic.hu)

## 14. 09. 2014 (Sunday)

### Non-ischemic cardiomyopathy – Room 1.

**Moderators: Robert Steiner, János Tomcsányi**

- 8:30–9:00 MRI and CT of adults with non-ischemic cardiomyopathy.  
Robert Steiner (*USA*)
- 9:00–9:30 Another look at myocarditis.  
Arthur Stillman (*USA*)
- 9:30–10:00 CMR in the diagnosis of LVH.  
Hajnalka Vágó (*Hungary*)
- 10:00–10:30 Interesting cases.  
Robert Steiner, Arthur Stillman
- 10:30–10:45 Coffee break

### Short Lectures by CVI trainees – Room 1.

**Moderators: György Balázs, János Tomcsányi**

- 10:45–10:53 Advantage of hybrid SPECT/CT over SPECT in myocardial perfusion scintigraphy.  
Andrea Radácsi, Ildikó Balogh (*Hungary*)
- 10:53–11:01 Rare cause of acute cardiac failure in a young male patient.  
Sándor Szukits (*Hungary*)
- 11:01–11:09 CT angiography in a patient with acute coronary syndrome.  
Attila Thury, Ágnes Séllei, Gyula Szántó, Imre Ungi (*Hungary*)
- 11:09–11:17 PM/ICD vs MR.  
Attila Tóth (*Hungary*)
- 11:17–11:25 Cardiac CT angiography before atrial fibrillation ablation: two birds with one stone.  
Mihály Károly (*Hungary*)
- 11:25–11:33 Paracardial mass connected to the mitral annulus in patient with artificial valve.  
Csilla Celeng (*Hungary*)
- 11:33–11:41 The evaluation of coronary arteries in heart transplant patients with CT.  
Andrea Bartykowska (*Hungary*)
- 11:41–11:49 Left atrial thrombus detection: CT as an alternative to TEE?  
Gyöngyi Major (*Hungary*)
- 11:49–11:57 Coronary Manifestation of Ormond's Disease.  
Adam Jernendy (*Hungary*)
- 11:57–12:05 Complications after 8 years following aortic prosthetic valve replacement – cardiac CT angiography vs echocardiography. Case report  
Zsuzsanna Takács-Szabó, Gábor Nagy, László Barna, László Kostyál (*Hungary*)
- 12:05–12:20 Panel Discussion
- 12:20 Closing ceremony – István Battyány, Robert Steiner**  
**End of conference**

### Hands on training, interactive workshop with industrial experts

**Siemens**

11. 09. 2014 Thursday 14.30–16:00 – Room 3.

**GE**

12. 09. 2014 Friday 10:15–12:00; 12:00–13:15 – Room 3.

**Philips**

13. 09. 2014 Saturday 11:00–13:30 – Room 2.



Teljes test  
indikációval

# Gadovist® 1.0

Gadobutrol

**Gadovist 1,0 mmol/ml oldatos injekció (OGYI-T-7793/01-02; 04-05)** ATC kód: V08C A09

**H:** 1209,4 mg/2 ml, 4535,4 mg/7,5 ml ill. 9070,8 mg/15 ml gadobutrol;

**E:** nincs

**J:** Kontraszterősítés cranialis és spinalis MRI; kontraszterősített máj és vese MRI; Kontraszterősítés MRI angiográfiában (CE-MRA). A Gadovist a teljes test patológiájának MRI vizsgálatára is alkalmazható.

**A:** Kizárólag iv. alkalmazásra Cranialis, spinalis máj és vese MRI és teljes test: 0,1 mmol/ttkg Agyi perfúziós vizsgálat: 0,3 mmol/ttkg. CE\_MRA: Egy látómező ábrázolására: 75 ttkg alatt: 7,5 ml; 75 ttkg felett: 10 ml. Több látómező ábrázolására: 75 ttkg alatt: 15 ml; 75 ttkg felett: 20 ml. Beszűkült veseműködés: 0,1 mmol/ttkg alatt; Gyermekek (2 éves vagy idősebb): 0,1 mmol/ttkg minden indikációban

**M:** fejfájás, hányinger

**Kiadhatóság:** Orvosi rendelvényhez kötött gyógyszer (I).

Kérjük, olvassa el a gyógyszer alkalmazási előírását! A rövidített leírás forrásául szolgáló, hivatalos alkalmazási leírás dátuma: 2013.09.30.



LIFE FROM INSIDE

